

傍正中切開法にて第四胃変位整復手術を施した ホルスタイン種肥育牛4例の治療効果

北崎宏平*・稲田 淳・平嶋善典¹⁾・原田美奈子²⁾・笠 正二郎・古賀鉄也・磯崎良寛

ホルスタイン種去勢肥育牛の肥育中期に発生した第四胃変位4症例(第四胃左方変位3頭, 第四胃右方変位1頭)に対し, 傍正中切開法で整復手術を実施することで, その後の発育や肥育成績に対する有効性を検討した。症例牛は手術前の臨床症状, 手術時の第四胃所見および術後の経過を記録した。さらに肥育期間中の乾物摂取量(DMI), 4週間ごとの体重, 日増体量(DG)の推移, および枝肉成績を正常牛と比較した。初診時の症例牛はいずれも強度の食欲不振を呈し, 叩打聴診では特徴的な金属性反響音を認めた。第四胃左方変位2頭の第四胃には著しいガス体と水様物の貯留を, 残りの第四胃左方および右方変位の各1頭には第四胃の弛緩・拡張が認められた。術後は, いずれの症例牛も早期にDMIが増加し, 体重も順調に増加した。また, 枝肉成績では枝肉重量や胸最長筋面積が小さい傾向が認められたが歩留は良好で, 発育不良を示す所見は認められなかった。

以上の結果から, ホルスタイン種肥育牛の第四胃変位に対する傍正中切開法による整復手術は, 術後の発育が良好で枝肉成績への悪影響も無く, 有効な治療法であると考えられた。

[キーワード: 第四胃変位, 傍正中切開法, 肥育牛, ホルスタイン種, 治療効果]

Therapeutic Gain of Ventrotomy by Paramedian Incision for Abomasal Displacement in Four Holstein Beef Cattle. KITAZAKI Kouhei, Sunao INADA, Yosinori HIRASIMA, Minako HARADA, Shojiro KASA, Tetsuya KOGA and Yoshihiro ISOZAKI (Fukuoka Agricultural Reserch Center, Chikusino, Fukuoka 818-8549, Japan) *Bull. Fukuoka Agric. Res. Cent.* 24:78-81 (2005)

We examined the therapeutic gain of ventrotomy for abomasal displacement in four Holstein beef cattle. The method of operation was by paramedian incision. Three cattle had left displaced abomasa (LDA) and the other had a right displaced abomasum (RDA). The clinical signs and surgical findings were recorded for the treatment period. Dry matter intake (DMI) was measured every day, while body weight and daily gain (DG) were measured every four weeks. Upon physical examination, all cases showed heavy inappetance. Percussion of the abdominal area on the left or right side produced a metallic resonance. At the time of the operation, 2 LDA showed distention of the abomasum, and one LDA and the RDA had relaxed abomasum. After the operation, the clinical conditions improved, in turn, DMI and body weight increased. From the results of carcasses judging, carcasses weights and rib eye areas tended to be small, but yield criterias were excellent. From these results, ventrotomy by paramedian incision was considered effective to the abomasal displacement in Holstein beef cattle.

[Key words : abomasal displacement, paramedian incision, beef cattle, holstein, therapeutic gain]

緒 言

第四胃変位とは, 牛の第四胃が弛緩または拡張し, 正常な位置から左方あるいは右方に移動する消化器疾患である。本疾患は主に分娩後数週間の泌乳牛に多発し, 間欠的な食欲不振, 飼料の選り好み, 下痢などの症状を繰り返しながら亜急性から慢性に経過し, 次第に乳量や体重の減少が著明となる^{9, 11, 13)}。治療方法は手術による治癒率が90%前後と高く⁹⁾, 本邦においても各種術式による手術が実施されている。しかし, これらの第四胃変位に関する症例報告のほとんどは乳生産を目的とするホルスタイン種泌乳牛に関するものであり, 食肉生産を目的とする肥育牛に関するものは極めて少ない。Constableら¹⁾は, 泌乳牛の第四胃左方変位の発病は, 肥育牛と比べてオッズ比で95.2, 右方変位・捻転では36.4と泌乳牛のリスクが

高いことを報告している。本邦でも肥育牛に第四胃変位が発生することは知られている¹⁴⁾が, 臨床経過や整復手術後の発育状況を追跡調査した症例報告は見られない。そこで本報告では, 当场で飼育するホルスタイン種の去勢肥育牛に発生した第四胃変位4症例に対して傍正中切開法による整復手術を実施し, その後の発育経過や肥育成績を正常牛と比較することにより, その有効性を検討した。

材料および方法

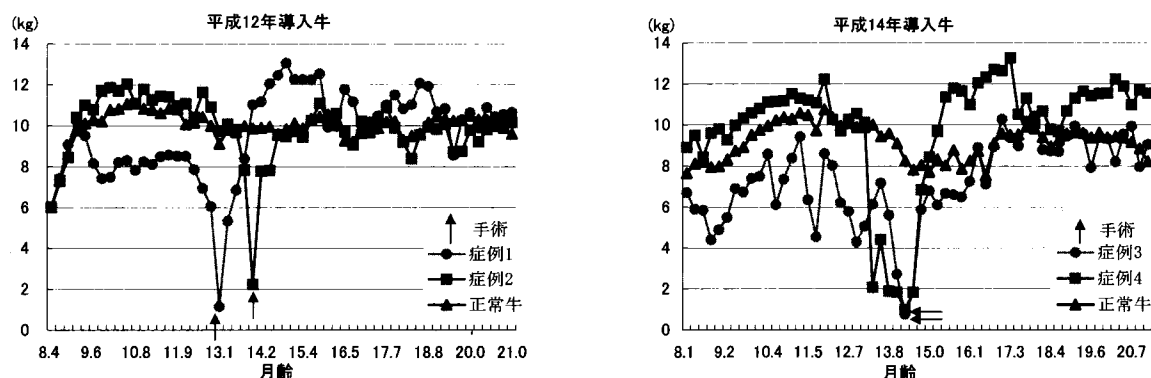
1 症例牛

症例牛は当场において平成12年2月に導入したホルスタイン種の去勢肥育牛17頭(6.7±0.2ヶ月齢, 体重266.2±12.0kg, 平均±標準偏差)のうち, 第四胃左方変位に罹患した2頭(症例1, 症例2), および平成14年11月に導入したホルスタイン種の去勢肥育牛16頭(6.8±0.1ヶ月齢, 体重264.8±13.5kg)のうち, 第四胃右方変位(症例3)ならびに第四胃左方変位(症例4)に罹患した各1頭である。これらの導入牛は, すべて導入時の月

*連絡責任者(家畜部)

1) 現福岡地域農業改良普及センター

2) 現両筑家畜保健衛生所



第1図 乾物摂取量の推移

1) 正常牛の数値はH12年15頭, H14年は14頭の平均値

齢と体重が同等の個体であった。また、肥育終了後の出荷日も同一であり、出荷月齢は平成12年導入群では 20.9 ± 0.2 ヶ月齢、平成14年は 21.0 ± 0.1 ヶ月齢であった。飼料は混合飼料(TMR)を給与した。

2 術式

症例牛は、まずキシラジン(0.05mg/kg)の静脈内注射によって鎮静し、地面に仰臥位で保定した。その後、右傍正中部位周辺を剃毛、消毒し、切開部位を塩酸プロカインの注入によって局所浸潤麻酔した。開腹は定法にのっとり皮膚、筋肉、腹膜等を順次切開して術窓に第四胃を引き寄せて処置した。第四胃の膨満の著しかった症例1・2では第四胃大弯を切開し、内部のガスや液状貯留物を除去した。さらに症例1~4すべてに対し第四胃アトニーを予防するために大弯をlembert二重縫合することで正常大程度に縮小整形²⁾した。第四胃は、症例1・2では大弯を、症例3・4では幽門部後方の大網で腹底に固定し、定法にのっとり閉腹した。

3 調査項目

症例牛について、一般的な臨床症状および手術時の第四胃所見を観察した。肥育期間の採食量は毎日計測し、TMRの乾物率を乗じて1週間ごとの乾物摂取量(DMI)の平均値を求めた。さらに、肥育期間中は4週間ごとに体重を測定し、日増体量(DG)を算出した。枝肉成績は(社)日本食肉格付協会福岡事業所の牛枝肉格付明細書に基づき、「枝肉重量」、「胸最長筋面積」、「ばらの厚さ」、「皮下脂肪の厚さ」、「歩留基準値」とした。

結 果

1 初診から整復手術までの臨床経過

症例1~4のいずれも飼育担当者からの主訴は強度の食欲不振であった。症例1では軽度の脱水症状を呈していたが、その他の症例は食欲不振以外の一般状態は良好であった。症例1・2の叩打聴診では、ともに左胸壁に第四胃変位特有の金属性反響音を聴取し、直腸検査では直腸内の糞は少量であった。第四胃左方変位と診断し、当日は第四胃内のガスを十二指腸側へ排出するために臭化プリフィニウム製剤(0.15mg/kg)を静脈内注射したが、翌日に効果が認められなかったため整復手術を行った。手術時の症例1の月齢は12.9ヶ月、体重は440kgで、症例

2は13.9ヶ月、558kgであった。手術時の第四胃は症例1・2ともにガス体で著しく膨満しており、内部には多量の水溶物が貯留していた。症例3の叩打聴診では、右胸壁の後半に、症例4では左胸壁に金属性反響音を聴取した。症例3は第四胃右方変位、症例4は第四胃左方変位と診断し、臭化プリフィニウム製剤を投与したが、翌日に効果が認められなかったため整復手術を行った。症例3の手術時の月齢は14.4ヶ月、体重は464kgで、症例4は14.0ヶ月、490kgであった。症例3・4の手術時の第四胃には症例1・2の様なガス体、水溶物の貯留は認めなかったが、著しい弛緩・拡張が認められた。

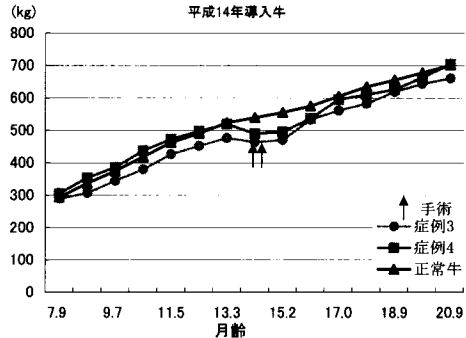
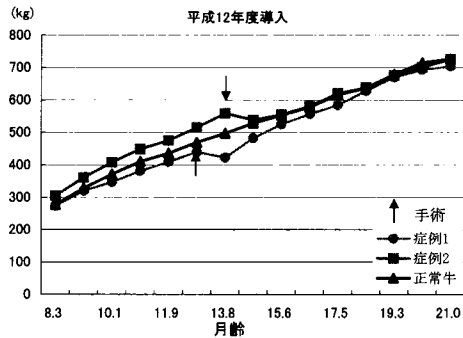
術後3日間はペニシリンを300万単位投与した。いずれの症例も術創の化膿や発熱等の感染症状は認めず、術後7日目に抜糸を行った。

2 DMIの推移

第1図にはDMIの推移を示した。症例1ではDMIは9ヶ月齢頃から8kg/日程度で伸び悩み始め、12ヶ月齢以降から3週間で約6kg/日に低下し、その後1週間で1kg/日以下まで急激に減少した。しかし、術後3週間目のDMIは約8kg/日に増加し、その後は10kg/日以上と正常牛の平均以上に回復した。症例2のDMIは13ヶ月齢以降の約2週間で2kg/日程度まで急激に減少した。術後のDMIは1週間目に8kg/日となり、3週間目以降には10kg/日前後と正常牛の平均程度に回復した。症例3では肥育開始後から間欠的な食欲不振を呈し、DMIは4~10kg/日で推移した。13ヶ月齢時には2度、急性鼓脹症を呈し、その後、DMIは3週間で1kg/日以下まで減少した。術後のDMIの回復は他の症例よりも緩やかであるが術後9週間目以降は正常牛と同程度の約10kg/日で推移した。症例4のDMIは13ヶ月齢頃から1週間程度で約2kg/日まで減少し、その後4週間にわたり食欲不振が持続した。しかし、術後3週間目以降のDMIは8kg/日を越え、その後は12kg前後と正常牛の平均以上に回復した。

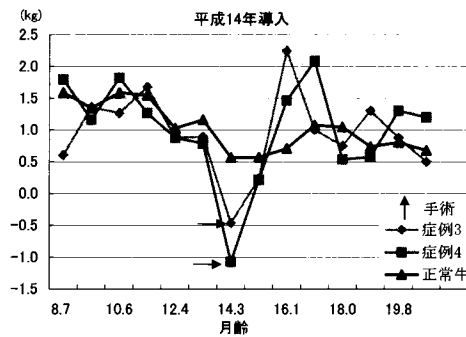
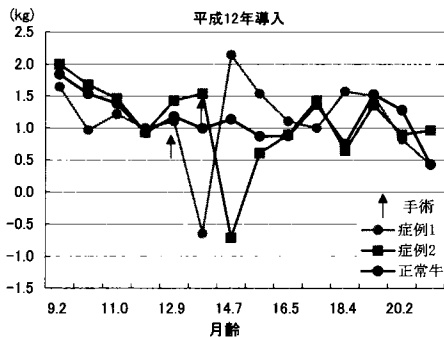
3 体重と日増体量の推移

第2図は4週間ごとに測定した体重の推移を、第3図はDGの推移を示した。症例1の体重は術前440kg、術後は422kgと18kg減少した。術後1ヶ月間のDGは-0.6kgであったが、DMIの増加に伴い術後DGは高い水準で推移した。術後6ヶ月目での体重は正常牛の平均と概ね同



第2図 体重の推移

1) 正常牛の数値はH12年15頭, H14年は14頭の平均値



第3図 日増体量の推移

1) 正常牛の数値はH12年15頭, H14年は14頭の平均値

程度となり、出荷時の体重は704kgであった。症例2では術前の体重は558kg、術後は538kgと20kg減少した。術後1ヶ月間のDGは-0.7kgであったが、その後は正常牛と同程度のDGを示した。体重の推移も正常牛の平均体重と同程度で推移し、出荷時は726kgであった。なお、平成12年導入の正常牛の出荷体重は725±33kgであった。症例3では、手術時の体重が前回測定時の体重よりも13kg減少して464kg、症例4も同様に30kg減少して490kgであった。症例3・4の術後1ヶ月のDGは0.2程度であるが、症例3ではDMIが安定し始めた術後2ヶ月以降、症例4もDMIが増加した術後2ヶ月以降でのDGは高水準であった。症例3の体重は正常牛の平均体重よりも少なく推移したが、症例4では術後3ヶ月以降は正常牛と同程度で推移し、出荷時はそれぞれ661kg、705kgであった。なお、平成14年導入の正常牛の出荷体重は701±36kgであった。

4 枝肉成績

第1表に枝肉成績に関する測定値を示した。症例1は枝肉重量、胸最長筋面積および皮下脂肪が、また症例2では枝肉重量、胸最長筋面積が正常牛(12年導入)よりも小さい傾向が認められたが、歩留基準値では「歩留が標準」に該当した。症例3は枝肉重量、ばらの厚さ、皮下脂肪の厚さが正常牛(14年導入)よりも小さい傾向が認められたが、胸最長筋面積は良好で、症例4ではいずれの項目も正常牛(14年導入)と同程度であった。また歩留基準値では、症例3・4ともに「歩留が標準」に該当した。

考 察

一般の農場では、肥育牛の採食量や体重の推移を詳細に記録することは困難であり、治療効果を客観的に評価するデータを収集しにくいのが現状である。本報告ではホルスタイン種去勢肥育牛の第四胃変位4症例に対し整復手術を実施することにより、食欲不振が早期に改善し、その後の体重の推移、枝肉成績に問題がないことが明らかとなった。

Rousselら⁷⁾は19頭のブラーマン種系肥育牛の第四胃変位を調査し、1頭が左方変位で発症月齢は13ヶ月齢、18頭が右方変位・捻転で、このうち11頭が12ヶ月齢未満であったと報告している。また、これらの主症状は腹囲膨満で、臨床経過は乳牛よりも遅延性であるが、手術の治療効果は泌乳牛の場合と同等であったと報告している。今回の4症例の発症時期は13~14ヶ月齢で、また、症例3の間欠的食欲不振が長期間であった点などはRousselらの報告とほぼ一致する。しかし、4症例中3症例が

第1表 枝肉の歩留成績

	枝肉重量 (kg)	胸最長筋面積 (cm ²)	ばらの厚さ (cm)	皮下脂肪の厚さ (cm)	歩留基準値
症例1	402	35	5.3	0.9	69.7
症例2	402	38	4.9	1.4	69.3
平成12年 正常牛 (n=15)	421±19	44±6.5	5.5±0.7	1.9±0.6	69.9±1.2
症例3	366	47	4.3	0.6	71.3
症例4	397	38	5.3	1.5	69.6
平成14年 正常牛 (n=14)	400±25	39±5.9	5.5±0.6	2.0±0.5	69.4±0.8

- 1) 正常牛の数値は平均±標準偏
- 2) 歩留まり基準値=67.37+(0.13×胸最長筋面積)+(0.667×ばらの厚さ)-(0.025×冷屠体重)-(0.896×皮下脂肪の厚さ)
 数値≥72:歩留が標準より良い、69≤数値<72:歩留まりが標準、数値<69:歩留まりが標準より劣る。

左方変位であったこと、必ずしも急性鼓脹症等の腹囲膨満を示さなかった点は異なっていた。さらに手術時の第四胃所見などは、従来の泌乳牛での報告^{9, 11, 13)}と類似していた。これは、今回の4症例がいずれもホルスタイン種であったことが関係していると考えられる。

牛の開腹手術において、切開部位は病巣部の直上で、筋肉や血管の損傷が少ないことが理想とされている⁹⁾。今回の手術法である傍正中切開法は、牛を仰臥位保定することに労力を要したが、切開部位に第四胃全体を直視することができたため第四胃の整復、整形および固定が容易であった。また、懸念された術中の第一胃鼓脹や呼吸困難⁹⁾も認めず、術後の起立も速やかであった。さらに縫合部位の解離や化膿、ヘルニア形成も無かったことから、本法は肥育牛の第四胃変位に対しても適応可能である。

枝肉成績においては、症例牛は正常牛と比べて枝肉重量や胸最長筋面積が小さい傾向が認められたが、枝肉の歩留は良好であった。泌乳牛では第四胃変位整復術の手術侵襲によるエネルギー代謝への悪影響は短期間であったことが報告されている⁹⁾。今回も術後速やかに採食量が増加し、DGも順調に推移したことから、乳牛と同様にエネルギー代謝への影響は短期間であったと考えられた。しかし、重度の食欲不振を呈してから整復手術を実施するまでの期間が5週間以上と長かった症例3・4は、術後DMI, DGの伸びが遅れる傾向を示した。泌乳牛の第四胃変位では早期に手術を実施した方が治療効果が高い²⁾と報告されており、今回のホルスタイン種肥育牛についても同様であることが示唆された。

一方、生産獣医療の観点からは、肥育牛の第四胃変位は原因究明と予防が重要である。泌乳牛では、分娩後の泌乳開始に伴う生理的変化や給与飼料の変化によってミネラル^{3, 4)}、脂質^{4, 5)}および第一胃^{10, 11, 13)}の代謝障害が発生しやすく、このことが第四胃変位の発現に関係があるとされている。肥育牛には分娩、泌乳といった生理的変化や飼料内容の大幅な変化は無いが、今回の症例牛の発症時の月齢は概ね同時期であった。このことから、この時期に何らかの栄養上の代謝障害が第四胃変位の発生と関与した可能性も考えられる。今後は定期的に血中のカルシウム、リン等のミネラル濃度、遊離脂肪酸、 β ヒドロキシ酪酸等のケトン体、血糖値、乳酸濃度などの代謝指標の推移を調査することで予防対策を検討する必要がある。

なお、一般の農場で本疾患を整復手術した場合の経済性は、当該牛の臨床症状、発症月齢や残された肥育期間、さらに素牛や食肉の市場価格等の影響によって変化するため、一概に結論付けることはできない。しかし、自然治癒を期待して放置することや、再発率が高く治療方法が確立していない内科的療法が経済的に有利であるとは思えない。今回は、放置すれば死亡あるいは極度の発育不良を呈した可能性が高いホルスタイン種肥育牛の第四胃変位に対して整復手術を実施しとところ、その後の発育および枝肉成績が良好であった事例について報告したものである。

引用文献

- 1) Constable, P.D., Miller, G.Y., Hoffsis, G.F., (1992) Risk factors for abomasal volvulus and left abomasal displacement in cattle. *Am.J.Vet.Res.* 53 (7) :1184-1192.
- 2) Constable, P.D., St Jean, G., Hull, B.L., (1991) Prognostic value of surgical and postoperative findings in cattle with abomasal volvulus. *J.Am.Vet.Med.Assoc.* 199 (7) :892-898.
- 3) Delgado-Lecaroz, R., Warnick, L.D., Guard, C.L., (2000) Cross-sectional study of the association of abomasal displacement or volvulus with serum electrolyte and mineral concentration in dairy cows. *Can.Vet.J.* 41 (4) :301-305.
- 4) Geishauer, T., Leslie, K., Duffield, T., (1998) The association between selected metabolic parameters and left abomasal displacement in dairy cows. *J.Vet.Med.A.* 45 (8) :499-511.
- 5) 伊藤 登・小岩政昭・初谷 敦・横田 博・黒沢 隆(1999) 牛の第四胃変位手術前後におけるケトン体を中心とした血液化学. *日獣会誌*52 (6) :362-365.
- 6) Murdon, P., Sallmann, H.P., Rehage, J., (1994) Effect of a surgical reposition of left-sided abomasal displacement on parameters of energy metabolism in dairy cows. *Dtsch. Tierärztl. Wochenschr.* 101 (9) :376-378.
- 7) Roussel, A.J., Cohen, N.D., Hooper, R.N., (2000) Abomasal displacement and volvulus in beef cattle: 19 cases (1988-1998). *J. Am. Vet. Med. Assoc.* 216 (5) :730-733.
- 8) 田口 清 (1999) 牛の第四胃変位の手術法. *家畜診療* 46 (12) :739-752.
- 9) 竹内 啓・一木彦三・大塚宏光・小池壽男・佐々木伸雄・高橋 貢 (1994) 獣医外科手術. 東京. 講談社: 621-626, 649-658.
- 10) Van Winden, S.C., Brattinga, C.R., Muller, K.E., (2004) Changes in the feed intake, pH, and osmolality of rumen fluid, and the position of the abomasum of eight dairy cows during a diet-induced left displacement of the abomasum. *Vet.Rec.* 154 (16) :501-504.
- 11) 安田純夫・村上大蔵 (1990) 新版獣医内科学. 東京. 文永堂: 186-194.
- 12) 米重隆一・橋口 互・桑原栄一郎 (1990) 第四胃変位整復手術における第四胃底部縫い詰めの効果. *鹿児島県 獣医師会報*第5号: 11-14.
- 13) 全国家畜産物衛生指導協会 (2000) 生産獣医療システム 乳牛編1. 東京. 農山漁村文化協会: 123-126.
- 14) 全国家畜産物衛生指導協会 (1999) 生産獣医療システム 肉牛編. 東京. 農山漁村文化協会: 109.